Patología esofágica del niño

R Nicollas
JM Triglia
J Bréaud
A Delarue

Resumen. – *Como ocurre a menudo en pediatría, la patología esofágica del niño abarca por una parte las malformaciones congénitas y por otra las enfermedades adquiridas. Entre las malformaciones se distinguen las atresias aisladas o combinadas con fístula traqueoesofágica, las fístulas traqueoesofágicas aisladas, las estenosis y los divertículos congénitos, así como las duplicaciones esofágicas. Con respecto a las enfermedades adquiridas del esófago, se mencionan las perforaciones, las lesiones por agentes corrosivos y las estenosis adquiridas.*

Se realizará una reseña embriológica del eje traqueoesofágico y a continuación se expondrán las diferentes enfermedades congénitas. Por último, se desarrollará un apartado referido a las enfermedades adquiridas.

© 2004 Elsevier SAS, París. Todos los derechos reservados.

Palabras clave: *atresias, fístula traqueoesofágica, divertículo congénito, duplicaciones esofágicas, estenosis adquiridas.*

Reseña embriológica

El desarrollo del esófago está vinculado exclusivamente al desarrollo del eje traqueoesofágico. En la cuarta semana de vida intrauterina, el embrión, que hasta entonces no es más que un disco plano formado por tres hojas elementales, se pliega dando lugar a una estructura tubular. Debido a este movimiento, el segmento dorsal de la vesícula vitelina se introduce en el cuerpo del embrión y forma el intestino primitivo de origen endoblástico. La porción cefálica de este tubo digestivo primitivo se denomina intestino anterior y la porción caudal intestino posterior. La porción intermedia, o intestino medio, se une al saco vitelino por medio del conducto vitelino. Alrededor de los días 26.º o 27.º se forma un pequeño divertículo en la pared ventral del intestino anterior: es el divertículo traqueobronquial. Gracias al efecto inductor de la notocorda, el divertículo traqueobronquial se separa del intestino anterior por un mecanismo de tabicamiento. Este tabicamiento se produce de manera simultánea al estiramiento de todo el cuerpo del embrión, y en particular de los esbozos traqueoesofágicos. El tabicamiento se lleva a cabo conforme a dos ejes. El primero se efectúa de abajo hacia arriba y el segundo en sentido lateral, a partir de los pliegues traqueoesofágicos situados a ambos lados de la invaginación del brote traqueal. Los pliegues traqueoesofágicos se fusionan entre sí en la línea media formando el tabique traqueoesofágico, que va a separar el esbozo traqueobronquial por delante y el esbozo esofágico por atrás. El esófago no alcanza su longitud definitiva hasta la 7.ª semana, momento en el que el segmento abdominal del esófago es relativamente más largo que en el adulto. La capa muscular aparece al principio de la 6.ª semana. Antes del final de esta semana se establecen las conexiones con las ramas terminales del neumogástrico primitivo. La musculatura longitudinal del esófago se desarrolla alrededor de la 9.ª semana, pero no forma una capa hasta la 12.ª semana. La muscular de la mucosa se diferencia de la parte baja durante el 4.º mes de vida intrauterina y se completa algunas semanas más tarde. Durante las semanas 7.ª y 8.ª, el epitelio esofágico prolifera hasta obstruir casi por completo la luz esofágica. Por sectores persisten algunos espacios más o menos regulares que se comunican entre sí. En el ser humano no suele producirse la obstrucción completa. La luz esofágica se despeja nuevamente alrededor de la 10.ª semana merced a mecanismos de reabsorción.

De lo dicho se desprende una cronología aproximada de las anomalías del desarrollo esofágico y de sus consecuencias anatomoclínicas *(cuadro I)*.

Patología esofágica congénita

ATRESIAS ESOFÁGICAS

Patogenia

La atresia esofágica constituye en realidad un grupo muy complejo de diversas malformaciones congénitas. En las

Richard Nicollas: *Praticien hospitalier.*
Jean -Michel Triglia: *Professeur des Universités, praticien hospitalier.*
Service d'ORL et chirurgie cervico-faciale pédiatrique.
Jean Bréaud: *Assistant des Hôpitaux, chef de clinique à la Faculté.*
Arnauld Delarue: *Praticien hospitalier.*
Fédération de chirurgie pédiatrique, ; CHU Timone Enfants, 264, rue Saint-Pierre, 13385 Marseille cedex 5, France.

Cuadro I. – Cronología de las malformaciones congénitas del esófago.

Malformación	Fecha de origen	Síntomas iniciales	Observaciones
Atresia, estenosis, fístula traqueoesofágica	Entre los días 21 y 34	Al nacer	
Quistes enterógenos (seudoduplicaciones)	Fin de la 3.ª semana	A cualquier edad	
Acalasia del esófago distal	Fin de la 6.ª semana	Primera infancia	Las formas de diagnóstico más tardío son adquiridas
Bridas y diafragmas	7.ª semana	A cualquier edad	Pueden permanecer asintomáticas
Duplicaciones verdaderas	7.ª semana	A cualquier edad	Pueden permanecer asintomáticas
Braquiesófago	7.ª semana	A cualquier edad	Puede permanecer asintomático
Divertículos	Entre los meses 5.º y 9.º	A cualquier edad	
Heterotopia mucosa	Entre los meses 5.º y 9.º	A cualquier edad	Puede permanecer asintomática

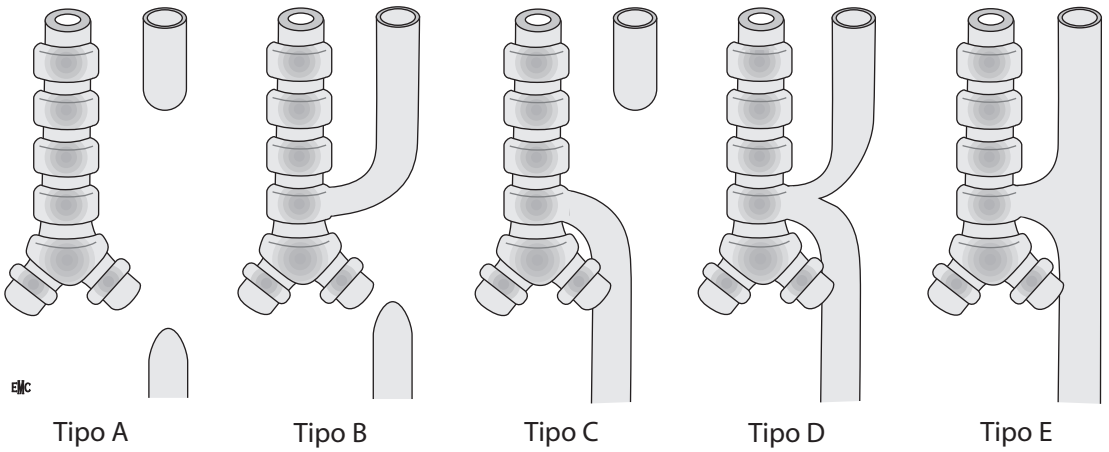

1 *Representación esquemática de la clasificación de las atresias esofágicas según Gross.*
Tipo A: atresia sin fístula.
Tipo B: atresia con fístula traqueoesofágica y separación del segmento esofágico distal y el estómago.
Tipo C: atresia con fístula traqueoesofágica y separación del segmento esofágico proximal.
Tipo D: estenosis esofágica con fístula traqueoesofágica.
Tipo E: fístula traqueoesofágica aislada.

publicaciones se describen numerosos tipos anatómicos (Kluth [39], por ejemplo, enumeró 96 variantes). Se han propuesto múltiples sistemas de clasificación. La que más se utiliza es la clasificación de Gross *(fig. 1)*. Las formas que se observan con más frecuencia en las publicaciones corresponden al tipo C de Gross, que representa alrededor del 75% de los casos. La fisiopatogenia de esas atresias esofágicas es indudablemente multifactorial. Fueron atribuidas a un defecto de la unión entre los dos repliegues traqueoesofágicos. Si el defecto es completo hacia arriba se produce un diastema laringotraqueoesofágico. Si es circunscrito, forma parte de un cuadro de fístula traqueoesofágica. También se considera que la anoxia o el estrés fetal intrauterino pueden ser responsables de necrosis esofágicas localizadas que pueden dar lugar a la formación de una fístula traqueoesofágica [11]. En uno de cada cuatro casos, las atresias esofágicas o las fístulas traqueoesofágicas se acompañan de otras malformaciones del tracto digestivo como la imperforación anal, la estenosis pilórica, la atresia duodenal o el páncreas anular. A veces se las observa también junto a otras malformaciones congénitas viscerales extradigestivas (cardíacas, urinarias o vertebrales). La asociación malformativa más conocida es el síndrome VATERCL que agrupa malformaciones vertebrales, anales, traqueales, esofágicas, renales, cardíacas y de los miembros.

■ *Diagnóstico*

En el período prenatal se puede sospechar la existencia de atresia esofágica por la presencia de polihidramnios o por la imposibilidad de visualizar el estómago fetal en ecografías sucesivas. Después del nacimiento se advierte una imposibilidad para deglutir la saliva o la leche, la existencia de broncoaspiraciones o la imposibilidad del paso de la sonda gástrica. En ocasiones, la escasa expresión de la broncoaspiración o la ausencia de otras manifestaciones pueden provocar el retraso del diagnóstico. La búsqueda de una atresia esofágica y/o de una fístula traqueoesofágica, estén o no asociadas, requiere por una parte la realización de una endoscopia laringotraqueobronquial con esofagoscopia, y por otra un examen radiológico. Desde el punto de vista endoscópico, el examen laringotraqueal permite estudiar la movilidad y la morfología general de la laringe en sus distintos niveles. En el examen de la tráquea se debe prestar una atención especial a su pared posterior, donde se debe buscar una imagen mucosa en «arañazo», en cuyo centro se encuentra por lo general la fístula. Ésta se puede localizar a cualquier nivel de la tráquea, aunque se suele presentar en la unión entre los tercios medio e inferior, y con mayor frecuencia frente a una traqueomalacia *(fig. 2)*. No obstante, se han encontrado orificios fistulosos hasta en la carina, que a veces pueden adoptar un aspecto de trifurcación bronquial *(fig. 3)*. Cuando se ha localizado el

2 *Imagen de traqueoscopia con óptica de 44 mm 0º. En la cara posterior de la tráquea se observa una imagen en «arañazo» en la que se encuentra la fístula. Asimismo se observan signos de traqueomalacia por encima de la fístula.*

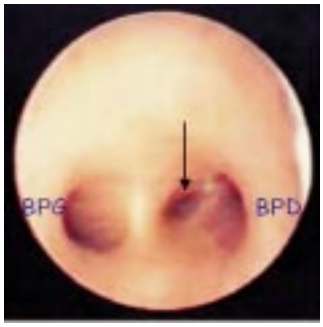

3 *Fístula traqueoesofágica (flecha) entre el bronquio principal izquierdo (BPI) y el derecho (BPD).*

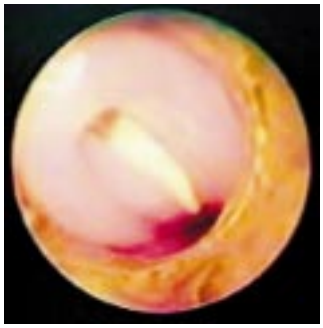

4 *Imagen obtenida por esofagoscopia (óptica de 4 mm 0º + esofagoscopio) de una fístula traqueoesofágica cateterizada con sonda.*

orificio, se puede cateterizar con una sonda muy fina y seguir el trayecto fistuloso. Algunos autores instilan colorantes vitales como el azul de metileno mientras que otros prefieren dejar colocada una cánula. La etapa siguiente consiste en la realización de una esofagoscopia para detectar el colorante vital o visualizar directamente el catéter *(fig. 4)*. Desde el punto de vista radiológico, las radiografías simples pueden mostrar una dilatación esofágica proximal en el caso de las fístulas de los tipos A, B, C y D de Gross. La opacificación con medios de contraste hidrosolubles isoosmóticos hace posible el diagnóstico exacto del tipo anatómico.

Un caso particular es el de las bridas mucosas. Las bridas incompletas suelen ser asintomáticas, pero pueden acompañarse de fístula traqueoesofágica. En este caso se consideran como una variante de las atresias esofágicas.

Tratamiento

En el marco de las atresias, se puede practicar la anastomosis en el mismo tiempo quirúrgico de la primera intervención, o diferirse; y ello depende de la magnitud del segmento atrésico. A título documental, cabe señalar el antecedente de un caso de atresia esofágica aislada que se repermeabilizó de forma espontánea. Este caso clínico fue comunicado por Günsar [29]. El tratamiento quirúrgico de las malformaciones no está exento de morbilidad, según demuestra Engum en un estudio retrospectivo que abarca 20 años [18]. Las estenosis en la zona de la sutura son relativamente frecuentes y les siguen, en orden decreciente, la pérdida postoperatoria de líquidos a través de la anastomosis. Menos frecuentes son las repermeabilizaciones secundarias de las fístulas. La existencia de un síndrome de malformaciones múltiples con atresia favorece las complicaciones postoperatorias, que pueden conducir incluso a la muerte del paciente.

FÍSTULAS TRAQUEOESOFÁGICAS AISLADAS

Son formas infrecuentes que se conocen también como «fístulas en H». Tsai refiere cinco casos entre 81 fístulas o atresias traqueoesofágicas [69]. Genty revisó la experiencia de tres servicios de ORL pediátrica y sólo encontró 8 casos [25]. Dentro de las formas y asociaciones excepcionales, se encuentra la atresia esofágica acompañada por páncreas ectópico en posición esofágica citada por Öscan [54]. Asimismo, Johnson comunicó una forma extremadamente rara de atresia esofágica combinada con fístula doble [34]. Este autor sostiene que dicha variante anatómica representa menos del 2% de todas las fístulas y atresias esofágicas.

El tratamiento de esta malformación es quirúrgico. Consiste en la ligadura de la fístula, en general por cervicotomía [25].

DUPLICACIONES ESOFÁGICAS

Patogenia

Constituyen la segunda duplicación digestiva en orden de frecuencia después de las ileales, y representan del 15 al 20% de todas las duplicaciones. Existen diversas teorías que intentan explicar su patogenia. Bremer propuso la teoría de la repermeabilización de una luz aberrante [13]. Según este autor, el epitelio esofágico obstruye más o menos por completo la luz esofágica entre la 5.ª y 6.ª semanas de la vida intrauterina. Al mismo tiempo se producen en este epitelio fenómenos de secreción. Como consecuencia, se forman vacuolas en los espacios intercelulares. La confluencia de las vacuolas al margen de la luz esofágica normal provoca, alrededor de la 7.ª semana, coalescencia y formación de un segundo trayecto paralelo al trayecto principal. Esta teoría explica muy bien las duplicaciones completas del esófago. Muy distinta es la teoría de Favara [20], que se basa en la existencia de procesos isquémicos. Explica perfectamente el desarrollo de atresias localizadas con duplicación esofágica quística (quistes enterógenos), limitadas sólo por la zona isquémica adyacente. En el aspecto anatómico, cabe señalar que las duplicaciones completas son extremadamente infrecuentes. A menudo se acompañan de duplicación gástrica. La mayoría de las duplicaciones esofágicas adoptan la forma de quistes esféricos localizados (quistes enterógenos), por lo general en el hemitórax derecho, y en la mayoría de los casos no se comunican con el esófago principal.

Diagnóstico

Las duplicaciones esofágicas quísticas pueden presentar una sintomatología respiratoria en forma de infecciones recidivantes o dificultad respiratoria, o manifestaciones digestivas dolorosas producidas por aumentos de presión en el interior del quiste (por ejemplo, de causa hemorrágica) y vómitos [43]. Cuando poseen mucosa gástrica, la perforación del quiste es siempre posible [28]. Es más raro que se produzca disfagia como resultado de la compresión del esófago. En presencia de manifestaciones tan atípicas, el hallazgo de anomalías vertebrales asociadas refuerza la sospecha diagnóstica. Las duplicaciones completas se

pueden manifestar en forma de episodios dolorosos como consecuencia de las frecuentes ulceraciones esofágicas bajas de origen péptico que se producen en el trayecto duplicado.

Los procedimientos de diagnóstico por imagen son los que en realidad establecen el diagnóstico y, en particular, la tomografía computarizada (TC), que muestra una masa de aspecto acuoso que no capta el medio de contraste inyectado. La resonancia magnética (RM) es otro método excelente de exploración que muestra una masa de baja señal en secuencias T1 y de señal muy intensa en secuencias T2. La ecografía transesofágica constituye también una gran ayuda para el diagnóstico de estas lesiones. Dentro de las lesiones excepcionales, Milsom comunicó un caso de triplicación esofágica acompañado de duplicación gástrica [46].

Tratamiento

El tratamiento de las duplicaciones es la exéresis quirúrgica, cualquiera que sea su forma anatómica. La vía de acceso varía de acuerdo con la extensión y la localización de la duplicación (laparotomía, toracotomía, cervicotomía).

ESTENOSIS ESOFÁGICAS CONGÉNITAS

Patogenia

Las estenosis congénitas del esófago son enfermedades poco frecuentes que a menudo se acompañan de fístulas traqueoesofágicas o atresias esofágicas. La incidencia se calcula en alrededor de 1 cada 25.000 a 50.000 nacimientos [67, 74]. En aproximadamente un tercio de los casos se combinan con otras malformaciones congénitas. La clasificación que más se emplea en la actualidad es la de Nihoul-Fekété. Se conocen tres formas. La primera se vincula a restos traqueobronquiales, la segunda a una estenosis fibromuscular y la tercera a un diafragma membranoso. Otros autores agregan una cuarta variante que consiste en la existencia de estenosis múltiples.

Diagnóstico

En la mayoría de los casos (el 81% según Takamizawa [67]), los niños presentan disfagia y/o vómitos. En algunas ocasiones se reconocen antecedentes de dificultad respiratoria. A veces, cuando esta lesión acompaña a una atresia esofágica, puede pasar inadvertida. En este caso se establece el diagnóstico durante los exámenes que se realizan para el control posquirúrgico de la atresia esofágica. Los exámenes complementarios son los que confirman el diagnóstico de estenosis congénita del esófago.

Ante la sospecha clínica se debe practicar endoscopia esofágica combinada con endoscopia laringotraqueobronquial, tránsito contrastado esofagogástrico y ecografía transesofágica. La endoscopia esofágica permite detectar y cuantificar la estenosis y, en algunos casos, medir la altura de la misma. No obstante, su realización debe ser extremadamente prudente debido al elevado riesgo de perforación iatrogénica que existe en este tipo de anomalías. El examen del árbol traqueobronquial permite investigar una posible fístula traqueoesofágica y una malformación laringotraqueal acompañante, en particular en forma de estenosis, según refieren algunas series [67]. El tránsito esofagogástrico contrastado sigue siendo el examen de referencia ya que permite medir con precisión la altura y el grado de la estenosis. La ecografía transesofágica es una técnica en desarrollo creciente en los últimos años. Los resultados de algunos estudios recientes [40, 67, 73] demuestran la importancia que adquiere esta técnica en la decisión terapéutica. En este sentido, la ecografía permite distinguir las estenosis fibromusculares de las vinculadas a la persistencia de un residuo traqueobronquial. Así, el tratamiento se puede optimizar de acuerdo con el tipo anatomopatológico de la lesión.

Tratamiento

El tratamiento se apoya en dos técnicas fundamentales: la primera consiste en las dilataciones endoluminales y la segunda en la resección de la zona anómala con anastomosis terminoterminal.

En cada uno de los casos, la coexistencia de una lesión fistulosa exige la aplicación de un tratamiento específico para la misma.

La dilatación se puede llevar a cabo con sondas de calibre creciente (tipo Savary). También se pueden efectuar dilataciones con balones hidrostáticos [65]. Son necesarias varias dilataciones, aunque sólo se han demostrado eficaces en los casos de estenosis fibromusculares. La presencia de residuos cartilaginosos de origen traqueobronquial anula la eficacia de esta técnica y, por otra parte, aumenta el riesgo de perforación esofágica iatrogénica. Entre cada sesión de dilatación se deben evaluar los resultados en los aspectos clínico, endoscópico y radiológico. La estabilización de todos estos criterios, y sobre todo de las manifestaciones clínicas, es lo que lleva a finalizar las dilataciones.

Las resecciones esofágicas se indican en el caso de persistencia de un residuo cartilaginoso de origen traqueobronquial o tras el fracaso de dilataciones reiteradas. Cuando se trata de estenosis de escasa extensión se realiza la resección de la región estenótica y el cierre con anastomosis terminoterminal o mediante otros procedimientos de esofagoplastia (por ejemplo, la interposición de un segmento cól). Cualquiera que sea la técnica empleada, se debe prestar una atención especial a la presencia de reflujo gastroesofágico, ya que va a requerir la realización de una plastia tipo Nissen para evitar el desarrollo de una estenosis péptica secundaria. Más recientemente, algunos autores han recomendado la práctica de miotomías y esofagoplastias [4]; proponiendo trasladar estos procedimientos, ampliamente utilizados en el adulto, a la población pediátrica.

DIVERTÍCULOS DEL ESÓFAGO

Patogenia

Desde el punto de vista anatómico y embriológico hay que distinguir dos tipos de divertículos: aquellos que conviene llamar «divertículos esofágicos verdaderos» y que afectan a todas las túnicas de la pared esofágica, y los seudodivertículos que afectan nada más que a la mucosa y a la submucosa. Estos últimos constituyen una hernia que se comporta como un divertículo verdadero.

Divertículos congénitos verdaderos

Son anomalías muy poco frecuentes. El primer caso fue descrito por Jackson y Shallow en 1926 [28]. El origen es motivo de controversia. Podría tratarse de la persistencia de un divertículo mucoso de origen embrionario, o del abocamiento al esófago de una duplicación esofágica mínima.

Divertículos por pulsión

Son hernias de la mucosa a través de un defecto muscular congénito de la pared esofágica. Se observan sobre todo en los dos tercios inferiores del esófago. Aunque el defecto

muscular suele ser congénito, por lo general estas anomalías no se manifiestan hasta la edad adulta. Aparecen en la literatura bajo la denominación de «divertículo epifrénico».

Divertículos por tracción

Son producto de una adherencia entre la mucosa esofágica y las estructuras periesofágicas. Por lo general se diagnostican durante el examen realizado con motivo de otra lesión traqueoesofágica o torácica.

■ *Diagnóstico*

Como ocurre a menudo en materia de patología esofágica congénita, el tránsito contrastado esofágico o esofagogástrico es el elemento principal del diagnóstico. Se solicita durante la investigación de vómitos de repetición o disfagia de causa desconocida en el niño. En general permite localizar el o los divertículos. También se puede practicar un examen endoscópico, pero se debe tener en cuenta el riesgo iatrogénico por falso trayecto del esofagoscopio en la bolsa diverticular. Además, en este tipo de procesos se desaconsejan enérgicamente los exámenes con inyección simultánea de aire.

■ *Tratamiento*

El tratamiento es básicamente quirúrgico. En general se practica por toracotomía izquierda. Consiste en la resección de la región diverticular seguida de sutura esofágica lateral. Recientemente, algunos autores [32] recomendaron el acceso mediante vía laparoscópica para los divertículos del tercio inferior del esófago. También se podrían adaptar para uso pediátrico algunas técnicas endoscópicas empleadas en los adultos, como el tratamiento endoscópico con láser de los divertículos de Zenker.

Patología esofágica adquirida del niño

LESIONES DE ORIGEN TRAUMÁTICO

■ *Perforaciones*

Estas lesiones son raras en la infancia, la mayoría de ellas suelen ser de origen iatrogénico y se producen como consecuencia de procedimientos diagnósticos o terapéuticos. También pueden estar producidas por otro tipo de traumatismos. La gravedad de estas lesiones suele deberse al diagnóstico tardío y al riesgo de mediastinitis, que se debe prevenir o tratar de urgencia. En tal caso se establece una comunicación entre el esófago y el espacio celular mediastínico, con contaminación por gérmenes de origen digestivo y paso al mediastino de enzimas digestivas. La mediastinitis se puede complicar con perforación y fistulización hacia la tráquea, los bronquios o los grandes vasos. Las perforaciones pueden presentarse en niños de cualquier edad y se ven favorecidas por la presencia de afecciones esofágicas (antecedentes de atresia esofágica o de esofagitis por reflujo gastroesofágico en el 70% de los casos) [19].

Perforaciones iatrógénicas

Son las perforaciones de origen traumático más frecuentes.

Se observan en el período neonatal y se producen por manipulaciones endobucales en situaciones de urgencia (maniobra de Mauriceau), impuestas por una presentación de nalgas en el momento del parto o por una dificultad respiratoria que exige la desobstrucción faríngea o la intubación nasotraqueal. También se pueden observar tras la realización de maniobras de aplicación sistemática (falsa vía por el paso de una sonda nasogástrica) o durante procedimientos diagnósticos (ecografía cardíaca transesofágica) [48, 62]. La mayoría de las veces se localizan en la parte superior del esófago (cara posterior de la hipofaringe o a nivel del músculo cricofaríngeo que se encuentra hipertónico y provoca trastornos deglutorios). Las perforaciones se ven favorecidas en los niños prematuros y en los que presentan bajo peso al nacer [62]. El tratamiento con indometacina de la persistencia del conducto arterioso podría favorecer su desarrollo al aumentar la fragilidad de la mucosa esofágica [17].

En el lactante y en la segunda infancia, las perforaciones esofágicas suelen complicar los procedimientos endoesofágicos diagnósticos o terapéuticos:

– esofagoscopia para la extracción de cuerpos extraños [66];

– dilatación esofágica por estenosis (congénita, anastomótica, cáustica, péptica) o acalasia [5, 55]. Las lesiones, cuyo punto de partida se encuentra a la altura de la estenosis, se pueden extender en sentido proximal y distal por dislaceración parietal;

– esclerosis de varices esofágicas [6];

– gastrostomía endoscópica [10].

Aunque se pueden localizar en todas las porciones del esófago, predominan en el segmento torácico.

En el transcurso de intervenciones quirúrgicas (mediastínicas, esofágicas) se pueden producir lesiones esofágicas por traumatismo directo. En la mayoría de los casos son descritas en relación al tratamiento quirúrgico del reflujo gastroesofágico [76].

En el caso particular del tratamiento del reflujo gastroesofágico por laparoscopia (técnica de Nissen), la herida parietal directa del esófago torácico o abdominal puede ser producto del desgarro instrumental de la pared o de la necrosis puntiforme secundaria a una electrocoagulación demasiado próxima a la pared esofágica [64].

Las lesiones se producen fundamentalmente durante el tiempo de disección esofágica anterior y posterior (liberación del hiato retroesofágico), y el riesgo se incrementa en caso de reintervención por migración de la valva hacia arriba o dehiscencia de la sutura.

Perforaciones traumáticas

– Las ingestiones accidentales de cuerpos extraños punzantes (espina de pescado, alfiler, etc.) o romos (pila «de botón», moneda, etc.). La pila «de botón» puede provocar lesiones erosivas de la pared esofágica por electrólisis vinculada a la corriente o por la liberación de las sustancias tóxicas que contiene en caso de que esté fragmentada, pero también por traumatismo directo en el momento de retirarla como en el caso de cualquier otro cuerpo extraño [41].

– Los traumatismos externos, muy infrecuentes en lo que se refiere a las heridas penetrantes por arma [38]. En esta categoría se pueden incluir las heridas causadas por la colocación de un drenaje pleural [2].

– Los barotraumatismos por desaceleración brusca (defenestración) o deflagración. En estos casos, el mecanismo implicado es la hiperpresión esofágica con el cardias cerrado, que provoca la dislaceración del esófago supradiafragmático, que en algunos casos se acompaña de barotraumatismo pulmonar [63].

– También se deben considerar como barotraumatismos las perforaciones y las roturas neumáticas del esófago que se producen después de la ingestión exagerada de bebidas gaseosas [44].

– Las diversas lesiones esofágicas descritas en relación con los malos tratos (por cuerpos extraños y por traumatismo indirecto o penetrante) [47].

– La perforación esofágica por un fragmento óseo procedente de la fractura inestable de una vértebra dorsal (excepcional) [15].

■ *Fístulas traqueoesofágicas adquiridas*

Las fístulas traqueoesofágicas constituyen una forma particular de lesión adquirida, que está vinculada al origen embriológico común y a la estrecha relación anatómica que existe entre el esófago y la tráquea.

Las fístulas traqueoesofágicas congénitas de las atresias del esófago se cierran en el acto quirúrgico inicial. Las mismas se pueden repermeabilizar y transformarse en fístulas traqueoesofágicas «iatrogénicas» adquiridas. Las manifestaciones clínicas suelen ser engañosas y son difíciles de demostrar con los exámenes complementarios.

Se ven favorecidas por la fistulización postoperatoria de la anastomosis esofágica, que crea una zona séptica entre las suturas adyacentes del esófago y de la tráquea. Entre las causas también figuran las perforaciones producidas durante las dilataciones esofágicas de la estenosis anastomótica.

Más raramente, se producen en el transcurso de maniobras instrumentales en la tráquea cervical (intubaciones reiteradas), o por erosión progresiva de la pared traqueal por el globo de una sonda de intubación o por una cánula de traqueotomía [42].

También se ha descrito una fístula traqueoesofágica después de la ingestión de una pila «de botón» [3].

■ *Perforaciones espontáneas (o síndrome de Boerhaave)* [51]

Son lesiones muy poco frecuentes (suponen sólo el 4% de las perforaciones) sobre todo en los niños, en los que estarían vinculadas a una hiperpresión esofágica combinada con la oclusión del extremo superior del esófago (teoría «mecánica»), o a la necrosis esofágica isquémica secundaria a la anoxia neonatal (teoría «isquémica»).

■ *Perforaciones infecciosas*

Estas perforaciones pueden estar producidas por causa de una candidiasis esofágica invasiva con necrosis transmural, tanto en niños como en adultos; o por una tuberculosis gastrointestinal [22, 52].

Las manifestaciones clínicas inmediatas sólo se observan en el 50% de los casos. El diagnóstico suele ser tardío (de 2 a 14 días de promedio) [19]. La mediastinitis se manifiesta, sea cual sea la edad del niño, por un cuadro séptico intenso con enfisema subcutáneo supraclavicular o basicervical (patognomónico pero excepcional en el recién nacido). Según la etiología y la edad se pueden asociar algunos signos específicos.

En el recién nacido, la dificultad respiratoria inmediata por neumotórax o después del primer intento de alimentación, habla a favor de una perforación iatrogénica.

Algunas manifestaciones clínicas menos acentuadas se deben considerar como signos de alarma (vómitos, sialorrea sanguinolenta, tos), así como las dificultades para introducir una sonda gástrica.

En caso de perforación traumática en el momento del nacimiento, el cuadro puede simular una atresia de esófago y no se descubre la perforación esofágica hasta el momento del acto quirúrgico [62].

En el lactante y la segunda infancia, la expresión clínica inicial más común consiste en la presentación de vómitos sanguinolentos seguidos de dolor intenso, brusco, retroxifoideo bajo, con irradiación epigástrica y posterior, con bloqueo de la respiración. El dolor puede ser más leve, en forma de disfagia [19]. A esto se pueden asociar manifestaciones de mediastinitis o dificultad respiratoria. En algunos casos se han descrito disfonía y voz nasal [75].

La aparición de manifestaciones más atípicas deben hacer pensar en casos especiales:

– perforación del esófago abdominal ante signos de peritonitis (defensa o contractura) con derrame pleural [55];

– fístula aortoesofágica en caso de hematemesis masiva;

– fístula traqueoesofágica ante la aparición repentina de abundantes secreciones traqueales con líquido gástrico o restos alimentarios tras el aspirado traqueobronquial, o cuando inmediatamente después de una dilatación se instaura un cuadro de dificultad respiratoria;

– perforación inadvertida en el caso de bronconeumopatías de repetición y de abscesos pleurales o mediastínicos [33].

Además de los signos de laboratorio inespecíficos de sepsis en caso de mediastinitis o peritonitis, los elementos diagnósticos paraclínicos se basan en los procedimientos de diagnóstico por imagen y/o en la endoscopia.

El estudio rediológico de la región cervical y del tórax puede ser normal entre el 12 y el 33% de los casos [30, 78]. En los casos típicos pone de manifiesto:

– un neumomediastino: bandas radiotransparentes que rodean una silueta mediastínica difusa;

– un derrame pleural, por lo general derecho, de contenido líquido o hidroaéreo;

– un enfisema cervical subcutáneo;

– una atelectasia;

– eventualmente, puede mostrar un cuerpo extraño, una desviación traqueal o una sonda gástrica con un trayecto anómalo.

La radiografía simple del abdomen puede mostrar neumoperitoneo por lesión del esófago abdominal. La hiperinsuflación gástrica lleva a sospechar la presencia de una fístula traqueoesofágica.

El tránsito esofágico con medios de contraste hidrosolubles permite visualizar la brecha esofágica y precisar su extensión. La perforación submucosa se puede manifestar mediante una imagen seudodiverticular (bolsa retrofaríngea).

Este procedimiento fracasa en el 10% de los casos, en particular después del tratamiento de la atresia esofágica, por la dificultad para demostrar la recidiva de una fístula traqueoesofágica [12].

La TC torácica y abdominal, primero simple y después con ingestión de medio de contraste, permite definir con precisión las consecuencias mediastínicas de la perforación esofágica. Puede mostrar una o más burbujas de contenido gaseoso fuera de la luz esofágica, una lámina líquida periesofágica, un engrosamiento de la pared del esófago y una imagen de infiltración de la grasa mediastínica en caso de mediastinitis acompañante [77]. Además permite detectar cuerpos extraños radiotransparentes [21]. Está indicada

cuando existen dudas diagnósticas ante manifestaciones atípicas, en cuyo caso la perforación se confirma por la presencia de aire en el mediastino [77].

La RM no está aún validada para esta indicación y su disponibilidad en situaciones de urgencia es muy limitada.

La esofagoscopia bajo anestesia general, que debe ejecutarse con prudencia, confirma la lesión, indica la localización y extensión de la misma, y además permite controlar visualmente la introducción de una sonda nasogástrica y/o una sonda de aspiración supralesional. También facilita la extracción si existe un cuerpo extraño. Este examen puede completarse con la endoscopia traqueal, que no debe pasar por alto la típica imagen en «arañazo» de la fístula traqueoesofágica mínima. Además, se puede buscar en la tráquea el paso de un colorante (azul de metileno) inyectado en el esófago a nivel de la zona sospechosa.

Tratamiento del paciente con perforación

Se debe recurrir a un enfoque multidisciplinario con participación de especialistas en reanimación, gastroenterólogos, cirujanos del aparato digestivo y otorrinolaringólogos.

La concertación estrecha y frecuente de los facultativos permite adaptar las decisiones terapéuticas a la evolución (rápida) de las lesiones y al estado del paciente.

La finalidad del tratamiento es doble:

– instaurar un tratamiento de eficacia inmediata para prevenir o resolver una mediastinitis y sus graves consecuencias sépticas;

– alcanzar la cicatrización, si es posible sin secuelas esofágicas.

El tratamiento médico sintomático inicial, instaurado de urgencia, es suficiente en la mayoría de los casos; sin embargo, según la etiología y la evolución, a veces es preciso recurrir a procedimientos quirúrgicos o endoscópicos. Hay que hacer todo lo posible para evitar la realización de maniobras agresivas de exclusión esofágica.

Tratamiento médico

Se instaura de urgencia, con el fin de:

– drenar la fístula mediastínica o traqueal:

  – por drenaje endoluminal. La aspiración gástrica y esofágica continua se realiza mediante una sonda de doble vía, en la medida de lo posible en posición supralesional en el esófago proximal.
  En el caso particular de las fístulas traqueoesofágicas con drenaje abundante, se debe establecer un equilibrio entre la ventilación traqueal y la aspiración esofágica continua (eventualmente con ventilación de alta frecuencia) [58];

  – por drenaje torácico externo (tubo pleural) en caso de colección o derrame sintomático;

– favorecer la reparación esofágica.

Es fundamental mantener un buen estado nutricional y anabólico.

La alimentación hipercalórica por vía parenteral (vía venosa central) es obligatoria. La vía enteral por gastrostomía o yeyunostomía se puede considerar en un segundo tiempo en caso de tratamiento prolongado o de que existan complicaciones no controladas.

La alimentación por sonda gástrica puede representar una alternativa razonable si se tolera bien y no compromete la cicatrización local (en teoría, el reflujo gastroesofágico se produce con mayor facilidad en presencia de una sonda gástrica).

Es útil la administración de medicamentos que disminuyan la acidez gástrica (anti-H2) [26], tanto en la indicación de reflujo gastroesofágico como para la prevención de la úlcera por estrés;

– prevenir el síndrome infeccioso: la administración inmediata de poliantibioticoterapia parenteral empírica contra gérmenes digestivos [26]. En caso de mediastinitis grave se recomienda la oxigenoterapia hiperbárica.

– Preservar la función respiratoria: oxigenoterapia y ventilación asistida en caso de necesidad.

Tratamiento quirúrgico

Puede estar indicado en la fase precoz para reparar o excluir el esófago, y/o en la fase tardía para tratar las secuelas. Hay que esforzarse siempre en preservar el esófago, aunque a veces la esofagoplastia es el último recurso.

- *Exclusión esofágica*

Se puede llevar a cabo mediante esofagostomía cervical terminal (casi siempre exige la práctica de una esofagoplastia secundaria), o al menos por esofagoplastia lateral o por cánula «en T» tipo Kehr.

Recientemente se ha propuesto la exclusión alta y baja por medio de grapas reabsorbibles o no reabsorbibles [8, 57]. Este tipo de exclusión fue transitoria gracias a la repermeabilización precoz del esófago.

- *Reparación directa*

Se puede indicar la reparación directa en caso de lesión limitada que ocupe menos de los dos tercios de la circunferencia esofágica [60]. La sutura en uno o más planos se debe llevar a cabo en tejido sano y se debe proteger con colgajo pleural, pericárdico, muscular (músculo intercostal, esternocleidomastoideo, diafragma, romboide, etc.) o con biomateriales (pegamento biológico, prótesis reabsorbible) [7]. En modelos experimentales animales se ha propuesto un colgajo de piel delgada por encima de un colgajo muscular en forma de parche [68]. En caso de perforación del esófago abdominal, la confección de una hemivalva tipo Thal o Dor garantiza la protección de la sutura esofágica mediante la aplicación de tejido sano y por la creación de un mecanismo antirreflujo [59].

- *Esofagoplastia*

Según la extensión de las lesiones, la esofagoplastia puede ser total, segmentaria o lateral (local).

Se puede indicar la realización de una toracoscopia para lavar y drenar con eficacia un derrame pleural infectado tratado tardíamente o resistente al drenaje pleural externo debido a la presencia de adherencias pleurales y colecciones líquidas tabicadas.

El manejo terapéutico se apoya en el enfoque multidisciplinario, que es el único modo de optimizar el seguimiento clínico y paraclínico y las opciones terapéuticas. Cualquiera que sea la etiología y el terreno, el tratamiento médico sintomático (que puede incluir el sondeo esofágico y/o gástrico y el drenaje pleural) se instaura en la fase inicial. En la mayoría de los casos pediátricos, al contrario que ocurre en el adulto, dicho tratamiento es suficiente y se muestra rápidamente eficaz.

Para poder evaluar la cicatrización durante el tratamiento y decidir así el momento de reanudar la alimentación, es necesario realizar controles radiográficos y endoscópicos (en fechas planificadas de acuerdo a la intensidad de la lesión inicial).

Indicaciones terapéuticas

- *Perforaciones iatrogénicas*

El tratamiento médico de primera elección suele ser suficiente en el paciente pediátrico de cualquier edad [5, 26, 62].

La conducta quirúrgica (exclusión, reparación directa) sólo se indica en segunda elección siempre que la perforación se produzca en zona debilitada de origen traumático, si el estado clínico se deteriora o si el drenaje torácico se vuelve ineficaz [19]. La intervención quirúrgica se impone en caso de peritonitis por perforación del esófago abdominal [55]. Las erosiones esofágicas por cuerpo extraño se incluyen dentro de las perforaciones iatrogénicas [38].

- *Perforaciones de causa traumática*

Las perforaciones limitadas se pueden resolver mediante tratamiento médico conservador, siempre que se acompañe de un seguimiento multidisciplinario estricto que permita diagnosticar de manera precoz la aparición de manifestaciones de descompensación que exijan una intervención quirúrgica.

Si el control no es posible, puede justificarse el tratamiento quirúrgico de entrada. La reparación directa se debe realizar lo antes posible, pues el riesgo de dehiscencia se incrementa a medida que se retrasa el tratamiento [19].

En caso de que existan grandes perforaciones o deterioro esofágico se impone el tratamiento quirúrgico precoz, si es posible mediante reparación directa. Ésta puede ser preferible en la infancia dada la buena calidad de los tejidos y la mayor capacidad de cicatrización si se compara con el adulto. [35].

En caso de perforación de observación tardía, que presenta signos de inflamación en la pared esofágica que contraindican la reparación directa, se puede indicar la exclusión esofágica. En tal caso podría considerarse una esofagoplastia secundaria.

Pronóstico y complicaciones

Los resultados son mejores en la población pediátrica que en los adultos dada la capacidad de cicatrización y el carácter generalmente sano del esófago del niño. El tratamiento precoz, la localización cervical de la perforación y la etiología iatrogénica (más que la espontánea) son factores pronósticos favorables [19]. La perforación del esófago torácico [5] y la existencia de fístula traqueoesofágica tienen, por el contrario, mal pronóstico.

En el caso especial de las perforaciones esofágicas neonatales que se producen en los recién nacidos prematuros, la evolución puede ser desfavorable en virtud del terreno y de las anomalías asociadas [62]. La morbilidad es variable según los diversos estudios y oscila entre el 0 y el 44% y su incidencia depende en gran medida de la demora del diagnóstico.

La mortalidad infantil por esta causa es baja (inferior al 5%) [5, 19].

A largo plazo, el riesgo de que se produzca disfagia debida a estenosis secuelares es bajo cuando la lesión es limitada y se produce en un esófago sano [61]. Pueden incluirse como secuelas las complicaciones funcionales de una posible esofagoplastia (disfagia, dilatación del trasplante).

■ *Quemaduras esofágicas por cáusticos*

Las ingestiones de productos cáusticos son frecuentes en la infancia a pesar de los progresos en materia de información a los padres y de las medidas preventivas. Aunque la mayoría de los accidentes no acarrean consecuencias mayores, las quemaduras graves, sobre todo las que generan estenosis cáusticas del esófago (las complicaciones más frecuentes), requieren un manejo terapéutico multidisciplinar. El tratamiento de las estenosis es tan complejo que puede exigir hasta una esofagoplastia.

En la mayoría de los casos la ingestión es accidental y afecta a niños de una edad media inferior a los 5 años (2 de cada 3 casos ocurren en varones).Los productos domésticos que las provocan suelen almacenarse en la cocina fuera de su envase original y al alcance de los niños.

La repulsión del niño después de tocar el producto suele desencadenar reflejos de rechazo, que ayudan a limitar la cantidad de producto ingerido. Al contrario, la ingestión masiva voluntaria capaz de producir la necrosis profunda y extensa del tracto digestivo, como la que a veces se observa en el adulto es rara; si bien se han descrito intentos de suicidio en niños mayores y adolescentes. También se han descrito intentos de infanticidio sobre recién nacidos y lactantes.

Productos cáusticos

Las consecuencias sobre el esófago son muy variables y dependen de su naturaleza química y de su forma de presentación.

- *Según la naturaleza química*

Las lesiones por productos alcalinos son las más frecuentes. Tales productos contienen sosa cáustica y son extremadamente corrosivos: provocan necrosis por licuefacción que se extiende profundamente en la pared esofágica y hacia los tejidos periesofágicos. El hipoclorito sódico (lejía) en su forma comercial es inofensivo: la ingestión del mismo no justifica la práctica de una exploración endoscópica.

Los ácidos fuertes, que etiológicamente son mucho menos frecuentes, provocan una necrosis por coagulación superficial que protege a las capas más profundas.

- *Según su forma de presentación*

Los productos granulados o en polvo tienden a adherirse a la orofaringe y a provocar lesiones altas. El reflejo tusígeno que desencadenan limita su penetración en el esófago. Las lesiones esofágicas están bastante bien localizadas, pero se pueden acompañar de lesiones broncopulmonares por aspiración.

Los líquidos provocan lesiones digestivas más difusas (con posibles lesiones gástricas), cuya intensidad varía de acuerdo a la concentración y al tiempo de contacto del producto.

Lesiones

El daño esofágico se clasifica en tres estadios que, de manera esquemática, corresponden a las imágenes endoscópicas:

– estadio I: lesiones mucosas superficiales con hiperemia;

– estadio II: ulceración y necrosis limitadas a la mucosa;

– estadio III: lesión de la capa muscular, que puede ser o no transmural.

La reepitelización mucosa se produce entre los 15 días y los 2 meses. La cicatrización con sustitución de la capa muscular por fibras de colágeno y fibroblastos comienza alrededor del 8.º día. Esta cicatrización genera estenosis,

sobre todo cuando la lesión es circular. El potencial evolutivo de la lesión hacia la estenosis persiste hasta el 18.º mes, especialmente para las lesiones faríngeas. Los daños parietales son mayores debido al estancamiento relativo que sufre el producto ingerido en las tres zonas de estrechamiento fisiológico del esófago (cricofaringe, cayado aórtico y esfínter inferior). Los vómitos espontáneos o provocados agravan las lesiones al producirse el efecto de segunda o tercera pasada.

Las lesiones gástricas, que en principio no se correlacionan con el tipo de producto o la gravedad de la lesión esofágica, pueden desarrollarse simultáneamente en caso de ingestión masiva.

Presentación clínica inicial

Mediante la anamnesis se debe tratar de determinar la naturaleza del producto, su concentración, la dosis y la hora de la ingestión. Las informaciones recabadas suelen ser imprecisas, sobre todo cuando la ingestión inicial pasó inadvertida. Esta fase de ingestión es a veces poco llamativa, en particular en el caso de los productos cáusticos alcalinos, y no guarda relación con la gravedad real de la lesión [27]. Los productos ácidos pueden provocar una sensación inmediata de ardor intenso seguido de disfagia y, en ocasiones, de vómitos o sialorrea.

La presencia de quemaduras cutáneas peribucales o sobre la cara anterior del tórax hace pensar en contacto con un producto cáustico. Las lesiones faringolaríngeas se detectan en el 85% de los casos, pero su ausencia no debe llevar a la conclusión de que no existen daños subyacentes ni a renunciar a la práctica de una endoscopia diagnóstica, cuya indicación se debe ajustar al cuadro clínico.

El edema acentuado de la mucosa orofaríngea, sobre todo si está en relación con una aspiración del producto (polvo, gránulos), puede provocar dificultad respiratoria aguda, que se debe prevenir mediante el tratamiento del paciente en una unidad de cuidados intensivos, siendo precisa en ocasiones la realización de intubación traqueal o traqueotomía de urgencia. Las neumopatías por inhalación agravan notablemente el pronóstico.

En el estadio inicial, la extensión transmural de las lesiones más allá de la pared esofágica por la acción directa del cáustico, la reacción inflamatoria o la infección asociada; pueden provocar diversos grados de mediastinitis y/o reacción pleural con derrame o pleuritis que agravan el pronóstico.

El reflujo gastroesofágico ácido, favorecido por las lesiones del esófago distal, puede hacer persistir las lesiones parietales por esofagitis péptica [50].

La repercusión general grave de una ingestión de cáustico (estado de shock en el adulto) rara vez se observa en el niño porque las dosis ingeridas no suelen ser masivas.

En el recién nacido, las quemaduras por cáusticos son muy raras (el 4% de las quemaduras cáusticas de la infancia) pero a menudo se acompañan de lesiones graves en la orofaringe y gran expresión clínica en forma de dificultad respiratoria, neumopatía o sepsis. Al contrario, si la ingestión se hizo con biberón, puede no existir ninguna quemadura aparente en la región faringolaríngea.

En estas edades las tasas de morbilidad y mortalidad son elevadas [71].

Además de las complicaciones broncopulmonares o generales, se observan complicaciones esofágicas en relación con las lesiones focales de la pared así como con alteraciones difusas que dan lugar al esófago rígido [23, 31].

Las estenosis por cáusticos son las mayores complicaciones de las quemaduras esofágicas y se constituyen alrededor de la tercera semana. Las favorecen las lesiones circulares y se producen en el 20 al 60% de los casos después de una quemadura de estadio II o III [9, 16, 31]. Se manifiestan por disfagia, que por otro lado puede ser reveladora.

Exámenes complementarios

- *Endoscopia orofaríngea y esofagogástrica*

Se debe realizar dentro de las primeras 24 horas, en urgencias pero tras la estabilización del niño; bajo anestesia general y practicada por un especialista experimentado (dado el riesgo de perforación). La endoscopia permite hacer una evaluación inicial de las lesiones y establecer de este modo la orientación terapéutica. No hay que intentar atravesar las lesiones de aspecto grave y cuya extensión distal sea difícil de precisar. Las biopsias están contraindicadas, son inútiles y peligrosas. Se puede colocar una sonda nasogástrica siempre que esta maniobra no implique un riesgo añadido.

- *Radiografías de tórax y abdomen en bipedestación con proyección anteroposterior*

En la fase aguda ofrecen poca información, aparte de los signos de perforación esofágica (cf. infra).

- *Tránsito esofagogastroduodenal (TEGD) con medio de contraste hidrosoluble*

No es útil en situaciones de urgencia pero sí para controlar la evolución. Permite establecer la localización y la gravedad de las estenosis *(fig. 5)*. Puede mostrar una imagen desfavorable del esófago subyacente si las estenosis proximales limitan el paso del medio de contraste hacia el esófago distal. Este dato debe tenerse en cuenta en la evaluación posterior de estenosis que inicialmente se consideran extensas, en caso de recurrir a la cirugía. También pueden indicarse la opacificación o la endoscopia a través de la gastrostomía, que además permiten detectar un posible reflujo gastroesofágico.

- *Gammagrafía con tecnecio 99^{m} –sucralfato*

Es un procedimiento reciente que se recomienda para evaluar las lesiones en la fase inicial, ya que se fija a la mucosa; o para evaluar la repercusión de las secuelas sobre la motricidad esofágica en la fase tardía [9, 45].

- *Manometría esofágica*

Las alteraciones de la motricidad esofágica se observan a partir del quinto día en el 70% de los casos después de quemaduras de estadio II o III. Se manifiestan por ondas motoras esofágicas no propulsivas y tránsito muy lento [9, 24].

Si bien los resultados de estas dos pruebas parecen ser fiables, no es habitual su indicación en este tipo de lesiones.

Tratamiento

El plan terapéutico se debe ajustar a algunos principios básicos.

– En las formas graves es indispensable el enfoque multidisciplinario con la participación de cirujanos, especialistas en reanimación, gastroenterología y otorrinolaringología pediátrica.

– Se debe mantener un estado óptimo de nutrición hasta la curación.

5 *Estenosis cáusticas extensas que justifican una esofagoplastia después de 6 meses de dilataciones ineficaces.*

– Los métodos de restauración de la luz esofágica deben limitar el riesgo de complicaciones iatrogénicas.

– La cirugía de reemplazo esofágico debe integrarse por completo al programa terapéutico en su conjunto, sin precipitación ni demora exagerada.

• *Fase inicial (primer mes)*

El reposo del esófago es obligatorio en todas las lesiones corrosivas graves, así como la prevención o el tratamiento del reflujo gastroesofágico. No obstante, las lesiones de tipo I permiten mantener la alimentación por vía oral.

La cirugía radical de resección esofágica o gástrica, que a veces es necesaria de urgencia en el adulto para prevenir la corrosión de los órganos adyacentes; al igual que la esofagostomía cervical de exclusión, casi no tienen indicaciones en el niño.

El tratamiento sintomático tiene como objetivos prevenir o tratar las complicaciones: antibioticoterapia empírica de amplio espectro, tratamiento antiácido, drenaje pleural, intubación traqueal y ventilación asistida.

El mantenimiento de un buen estado de nutrición constituye un factor fundamental del programa terapéutico; su finalidad es limitar el riesgo y/o la gravedad de las complicaciones espontáneas o relacionadas con el tratamiento. También supone una condición esencial para practicar en buenas condiciones una eventual esofagoplastia.

Control: evaluación frecuente del estado clínico del niño (estado general, peso, etc.) y del aporte calórico diario, que permitirá detectar una reducción insidiosa y progresiva de los aportes, que a menudo acompaña a una disfagia discreta que se está agravando.

La alimentación enteral a través de sonda nasogástrica se puede indicar en las corrosiones moderadas durante un corto período de tiempo, antes de la reanudación de la alimentación oral. La nutrición que se realiza por vía parenteral exclusivamente, se puede indicar durante poco tiempo a través de una vía periférica, aunque es preciso administrarla a través de una vía venosa central si la evaluación inicial de las lesiones permite prever un tratamiento más prolongado.

En realidad, la práctica de una gastrostomía es el método más eficaz para garantizar, si fuera necesario, el aporte nutricional correcto a medio o largo plazo. Se debe recurrir a ella sin vacilaciones cuando la alimentación oral plantee dificultades o sea insuficiente.

La restauración de la luz esofágica puede ser médica o quirúrgica.

En el primer caso se basa en la administración de corticoides, que supone una medida siempre controvertida cuando se trata de prevenir las estenosis cicatriciales del esófago. Los numerosos protocolos que se utilizan, que varían en cuanto al plazo para comenzar la administración de los corticoides, su posología o la duración del tratamiento, ofrecen resultados contradictorios y ninguno permite establecer la eficacia real de esta terapéutica [31, 72]. Los resultados preliminares de un estudio prospectivo multicéntrico en curso, referido a corticoterapia a dosis elevada (30 mg/kg/día), parecen ser favorables; sin que se hayaan producido complicaciones iatrogénicas excesivas. La corticoterapia se indica de todos modos en caso de que exista edema bucofaríngeo que provoque dificultad respiratoria.

El tratamiento quirúrgico se basa en el principio del calibrado esofágico. Se emplea el calibrado mediante una sonda de diámetro elevado o la sonda de balón de insuflación alterna, sin que se hayan podido determinar los parámetros ideales (diámetro, duración). La acción preventiva del calibrado frente a las estenosis no está demostrada. También ha propuesto la colocación de una endoprótesis esofágica [49]. La prótesis se sustituye regularmente hasta alcanzar de manera progresiva un diámetro de 10 mm, que luego se mantiene durante un año. A pesar de la complejidad de este tratamiento, los resultados parecen ser satisfactorios.

• *Fase de secuelas*

Las dilataciones esofágicas son aún el método más utilizado para el tratamiento de las estenosis esofágicas. La eficacia y sobre todo la seguridad, han mejorado gracias a la práctica habitual de la fibroendoscopia esofágica y a los adelantos del material. Todas las dilataciones esofágicas presentan un riesgo acentuado de perforación (del 1,6 al 18%), pudiendo llegar a producir hasta una fístula esofagotraqueal [5, 14, 56]. La exigencia de seguridad lleva a practicarlas con anestesia general y bajo control endoscópico (como mínimo con control visual o, mejor todavía, con una guía introducida hasta el estómago), en particular en la fase inicial del programa de dilatación y en los casos de estenosis muy acentuada. Las dilataciones a ciegas se desaconsejan, salvo en caso de estenosis moderadas de larga duración que se incluyen en un programa prolongado con dilataciones espaciadas. La técnica más atractiva en la actualidad se basa en el empleo de sondas de dilatación neumática desechables, que se introducen bajo control endoscópico y radioscópico [14] *(figs. 6 y 7)*. Su expansión radial, que se puede controlar con precisión mediante un manómetro, es poco traumatizante para la pared esofágica y la opacificación del balón permite precisar la extensión, el calibre y la forma de la estenosis. Todavía se utilizan en muchos casos las dilataciones anterógradas con bujías cilíndricas o fusiformes (tipo Savary). Las dilataciones con bujías u olivas montadas en hilo sin fin exteriorizado por la

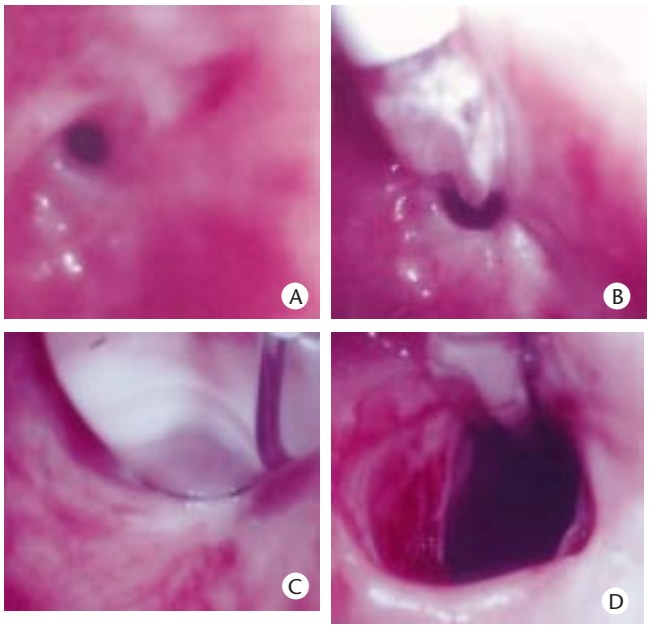

6 *Imágenes endoscópicas de una dilatación neumática.*
A: estenosis central.
B: colocación del balón.
C: dilatación.
D: zona dilatada con desgarros parciales.
Al final será necesaria una esofagoplastia.

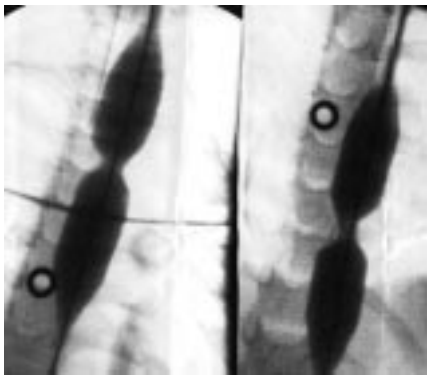

7 *Dilatación neumática con balón de dos estenosis anulares escalonadas. El balón poco insuflado se amolda a las estenosis.*

nariz y por gastrostomía se indican cada vez menos; si bien los resultados a largo plazo son satisfactorios [53]. Esta técnica, que prescinde de la anestesia y del control endoscópico, y que además permite la autodilatación, se indica en los casos que no reúnen las condiciones ideales para la dilatación y/o la esofagoplastia.

No hay reglas precisas con respecto a la frecuencia de las dilataciones. El protocolo utilizado por los autores consiste al principio en una sesión cada 10 días durante 6 semanas aproximadamente. A continuación las sesiones se van espaciando de manera progresiva de acuerdo con los resultados.

En caso de estenosis resistente a las dilataciones puede ser necesario indicar tratamiento quirúrgico. Puede consistir en la reparación directa de la estenosis mediante resección esofágica limitada y anastomosis terminoterminal, o en esofagoplastias de ensanchamiento local con parche digestivo cólico o yeyunal [37].

La esofagoplastia, que sustituye al esófago de forma total o parcial, es sin embargo la operación de base para el tratamiento de las estenosis cáusticas del esófago.

Se recomienda la esofagectomía en el mismo tiempo operatorio, ya que así puede deslizar la plastia en el

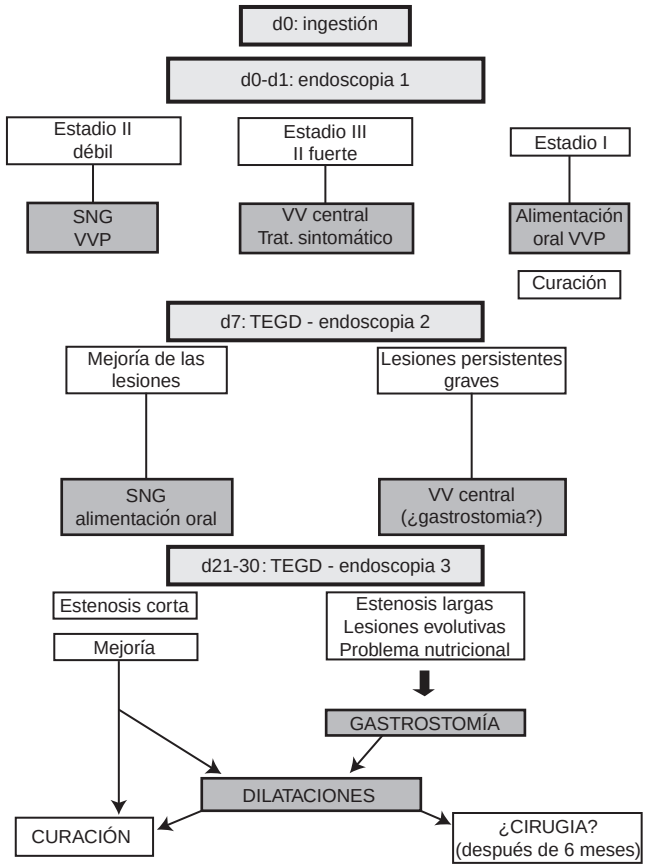

8 *Organigrama del tratamiento terapéutico de una quemadura esofágica.*
TEGD: tránsito esofagogastroduodenal.
SNG: sonda nasogástrica. VVP: vía venosa periférica. VV: vía venosa. Trat.: tratamiento.

mediastino posterior sobre el lecho esofágico. Este trayecto, que es más anatómico que el trayecto retroesternal, evita de manera notable los pliegues y las deformaciones de la plastia. La esofagectomía a tórax cerrado es una alternativa excelente frente a la esofagectomía por toracotomía o por toracoscopia. La esofagectomía también previene las complicaciones ulteriores vinculadas al esófago restante (mucocele y malignización secundaria) [1]. Ese riesgo es muy bajo y no justifica la esofagectomía secundaria si previamente no se llevó a cabo en el mismo tiempo operatorio de la esofagoplastia. La opción del trasplante depende de las preferencias del equipo quirúrgico: la esofagoplastia mediante tubo gástrico puede considerarse mejor que la esofagoplastia con segmento de colon, ya que la operación es más rápida y se limita al compartimiento supramesocólico. El tubo gástrico de calibre reducido y bien vascularizado, se adapta a la perfección al trayecto mediastínico posterior y presenta siempre una longitud suficiente para poder ser anastomosado a la faringe en caso de necesidad. Nuestra técnica de rutina es la esofagoplastia con tubo gástrico antiperistáltico mediastínico posterior, previa esofagectomía con tórax cerrado.

Indicaciones terapéuticas

La conducta que hay que seguir se esquematiza en la figura 8.

La evaluación inicial permite diseñar el protocolo terapéutico de partida. La evolución en el transcurso del primer mes permite determinar a priori el pronóstico a medio plazo. La gravedad, y sobre todo la evolución de las estenosis al cabo de algunos meses, harán recurrir al tratamiento quirúrgico.

Las quemaduras leves o moderadas (estadio I) tienen buen pronóstico y son tributarias de tratamiento sintomático simple con conservación de la alimentación oral. El control radiológico y endoscópico no se practica en todos los casos, pero se debe recurrir al mismo ante la menor manifestación clínica anómala.

En las lesiones de estadio II y III, es obligatorio el reposo del esófago asociado al tratamiento sintomático. La nutrición parenteral por vía venosa central se indica con mayor prontitud cuanto más grave es la lesión cáustica y cuando se advierte cierto grado de repercusión general. En las formas más moderadas, es posible mantener la alimentación a través de sonda nasogástrica, siempre que ésta sea bien tolerada.

La evaluación en la tercera semana es la que decide las opciones terapéuticas mayores.

Si las lesiones cicatrizan o se encuentran en franca mejoría y no permiten prever secuelas importantes, se reanuda la alimentación por vía oral. Las dilataciones neumáticas se indican de acuerdo con las características de las lesiones.

Si las lesiones son graves, todavía muy evolutivas, o muestran zonas estenóticas largas y acentuadas, el programa de dilatación se prolongará y será obligatoria la práctica de la gastrostomía.

La nutrición parenteral por vía venosa central o la alimentación enteral a través de sonda transesofágica no se deben mantener más de 1 mes, dejando lugar a la nutrición por gastrostomía en caso de no haberse podido restablecer una alimentación satisfactoria por vía oral.

La duración del programa de dilatación es difícil de precisar. Depende de la calidad y de la duración de los resultados obtenidos, de las dificultades y de los riesgos de las dilataciones así como de las complicaciones intercurrentes. También se debe tener en cuenta el contexto sociofamiliar del niño (capacidad de adaptación a los inconvenientes que ocasionan las dilataciones frecuentes, dificultades para trasladarse al hospital, etc.). En ocasiones es posible seguir un programa de dilataciones durante varios años si con ellas se obtienen buenos resultados, se realizan con facilidad y se pueden espaciar cada 3 o más meses.

Como las estenosis conllevan una importante capacidad evolutiva, no se debe establecer ninguna indicación quirúrgica antes de los tres meses. La indicación quirúrgica se justifica alrededor del sexto mes si la estenosis es larga, recidiva con rapidez después de cada dilatación e impide la alimentación oral normal.

La intervención quirúrgica está más justificada en caso de dilataciones difíciles con riesgo de complicaciones, o que ya estuvieron complicadas. Sin embargo, una perforación mínima que se controla con facilidad no debe llevar a suspender bruscamente un programa de dilataciones que por otro lado estaba dando buenos resultados [5].

Las estenosis largas o escalonadas, con inclusión de la faringe, se deben tratar mediante esofagoplastia. Algunas estenosis cortas y aisladas, que son raras, se pueden resolver con resección parcial.

Las indicaciones de la esofagoplastia, supuestamente destinada a curar la enfermedad de forma definitiva, dependen ampliamente de las preferencias del equipo terapéutico y de las condiciones medicoquirúrgicas. A veces estas últimas obligan a continuar durante muchos años el programa de dilatación. La indicación de esofagoplastia nunca es una urgencia si a través de la gastrostomía se puede mantener una alimentación correcta. Siempre se debe intentar conservar el esófago primitivo funcional.

Resultados

Aunque los resultados varían en función de la serie considerada, se admite que las quemaduras de estadio I curan sin secuelas.

En las quemaduras de estadio II o III, el éxito del tratamiento médico combinado con un programa de dilataciones prolongadas (más de 17 dilataciones) varía del 41 al 95% [14, 56].

Algunos factores serían predictivos del fracaso de este tipo de protocolo [56]: retraso en el tratamiento (más de 1 mes después del accidente), lesiones faríngeas graves, perforación esofágica y estenosis esofágica de más de 5 cm de longitud.

Los resultados a largo plazo incluyen la evaluación de las secuelas funcionales, que son difíciles de determinar en un esófago quemado conservado o en la plastia esofágica. Por último, no debe olvidarse la repercusión psicológica que produce el accidente inicial en el niño y en su familia así como el tratamiento, que a menudo es largo y difícil.

CUERPOS EXTRAÑOS DEL ESÓFAGO

El 80% de los casos de ingestión accidental de un cuerpo extraño (CE) sólido se produce en los niños. La mayoría de los CE ingeridos atraviesa el tubo digestivo y se eliminan sin incidentes de manera espontánea, pero algunos pueden quedar detenidos en el esófago.

■ *Tipos de cuerpos extraños*

Los objetos son muy variados. En orden decreciente de frecuencia aparecen: monedas, juguetes, alhajas, pilas (sobre todo las pilas «de botón»), objetos punzantes (chinchetas, agujas, etc.), huesos de pollo, espinas de pescado, etc.

El atoramiento de alimentos se puede considerar también como la ingestión de un CE. En estos casos se debe buscar una lesión subyacente, salvo que previamente haya sido diagnosticada.

Algunas características dependen de la naturaleza del CE.

Las monedas pueden pasar directamente al estómago en el 20% de los casos. Independientemente de su tamaño, el elemento predictivo principal lo constituye la ubicación de la moneda en el momento del diagnóstico: el 90% de las monedas que se sitúan en la unión esofagogástrica pasarán al estómago de forma espontánea, mientras que sólo lo hacen el 8% de las que se encuentran en los demás segmentos del esófago.

Las pilas «de botón» pueden causar lesiones por contacto, tanto por la corriente eléctrica inducida como por los productos que contienen [41]. Es obligatorio el examen endoscópico inmediato, salvo que hayan pasado rápidamente al estómago.

■ *Terreno*

Estas lesiones ocurren preferentemente cuando el niño adquiere autonomía y antes de los 5 años de edad. Se han comunicado algunas ingestiones de CE en el período neonatal en casos de malos tratos. Los factores anatómicos favorecen el bloqueo de un CE por ingestión. Alrededor del 13% de los niños tratados quirúrgicamente por presentar atresia de esófago, desarrolla a continuación una obstrucción esofágica por CE. Cuando el reflujo gastroesofágico es grave puede provocar obstrucciones alimentarias debido a alteraciones esofágicas funcionales. En general, la localización del bloqueo esofágico es alta, a nivel de la unión

de los segmentos cervical y torácico, y por encima del cayado aórtico (la existencia de un arco aórtico anómalo es un factor favorecedor).

Diagnóstico

Es poco frecuente la aparición de síntomas graves como colapso. Más a menudo se trata de manifestaciones menos inquietantes: dificultad para deglutir, sialorrea o, en los niños mayores, dolor torácico y a veces síntomas respiratorios. Estas manifestaciones sólo se presentan en la fase inicial en el 54% de los casos.

Si la ingestión pasa inadvertida, puede resultar difícil relacionar estos síntomas con la ingestión de un CE, por lo que es fundamental realizar una anamnesis muy precisa a los padres.

Exámenes complementarios

Radiografía de tórax posteroanterior y lateral

Muestra claramente los CE radiopacos. Las pilas «de botón» se reconocen por su forma de escarapela.

Tomografía computarizada esofágica

Este examen puede poner en evidencia un CE radiotransparente y permite evaluar el estado del esófago y de los tejidos adyacentes a la lesión. No se indica en todos los casos.

Esofagoscopia bajo anestesia general

Se practica con fines diagnósticos y terapéuticos ya que permite ejecutar las maniobras necesarias para la extracción del CE.

En todos los casos se debe buscar una alteración del calibre esofágico que explique el accidente de bloqueo. Este procedimiento sirve además para hacer un análisis de las lesiones en caso de extracción tardía del CE.

Tratamiento

El hallazgo de un CE atascado en el esófago requiere atención inmediata porque el riesgo de lesión de la pared esofágica aumenta con el tiempo. De modo general, la extracción de un objeto romo mediante maniobra externa se puede intentar durante las primeras 24 horas; superado dicho plazo es preferible hacer una endoscopia esofágica debido al riesgo de impactación o de lesión esofágica secundaria.

Extracción sin anestesia

La extracción sin anestesia, retirando una sonda de Foley cuyo balón se insufló por debajo del CE, puede servir cuando el objeto es romo y el atascamiento es de corta evolución. Para prevenir el riesgo de asfixia por migración hacia la laringe, el CE se debe tomar con una pinza de Magill en cuanto rebase la boca de Killian. Este riesgo es bajo ya que la maniobra se practica sin anestesia y el reflejo de la tos está conservado.

En caso de CE metálico regular (moneda) se puede usar una sonda magnética. Este método ofrece buenos resultados con las piezas pequeñas.

Extracción mediante esofagoscopia

En caso de que se trate de un CE aparentemente impactado o incarcerado en la pared esofágica, o cuando no se tiene experiencia suficiente en la extracción con sonda, se debe recurrir a la endoscopia bajo anestesia general. El CE se puede empujar hasta el estómago, o mejor extraerlo con un instrumento endoscópico (pinza o canasta) o con la sonda de Foley introducida bajo control visual. En caso de CE esférico se ha empleado con buenos resultados un balón de angiografía.

Cirugía

La reparación quirúrgica (esofagotomía por vía cervical o torácica) sólo se indica si fracasa la extracción endoscópica o ante la presencia de complicaciones graves.

Resultados y complicaciones

Las ingestiones accidentales de CE ocurren con frecuencia en niños de corta edad. El pronóstico es favorable en caso de diagnóstico y extracción precoz del CE, ya sea por maniobra a ciegas o por endoscopia.

Un estudio reciente a partir de 325 casos pediátricos de ingestión de CE arroja los siguientes resultados: paso espontáneo del CE al estómago en el 46% de los casos, extracción con pinza de Magill en el 9%, con sonda imantada en el 20% y por endoscopia en el 25% sin morbilidad ni mortalidad.

En menos del 10% de los casos se produjeron complicaciones graves como perforación esofágica, descompensación respiratoria o erosión vascular [38]. Las mismas guardan relación con el tiempo transcurrido entre la ingestión y la extracción del CE.

También se han comunicado complicaciones atípicas como parálisis de cuerda vocal y absceso cerebral [75].

Cualquier referencia a este artículo debe incluir la mención del artículo original: Nicollas R, Triglia JM, Bréaud J et Delarue A. Pathologie œsophagienne de l'enfant. Encycl Méd Chir (Elsevier SAS. Tous droits réservés), Oto-rhino-laryngologie, 20-826-A-10, 2004, 14 p

Bibliografía

[1] Achour-Arifa N, Tlili-Graiess K, El Ouni F, Mrad-Dali K, Derbel F, Yacoubi MT et al. Esophageal mucocele: report of 2 pediatric cases. *J Radiol* 2002 ; 83 : 49-53

[2] Adebonojo SA. Delayed perforation of the esophagus by a closed thoracostomy tube. *Chest* 1994 ; 106 : 1306

[3] Anand TS, Kumar S, Wadhwa V, Dhawan R. Rare case of spontaneous closure of tracheo-esophageal fistula secondary to disc battery ingestion. *Int J Pediatr Otorhinolaryngol* 2002 ; 63 : 57-59

[4] Anderson KD, Acosta JM, Meyer MS, Sherman NJ. Application of the principles of myotomy and strictureplasty for treatment of esophageal strictures. *J Pediatr Surg* 2002 ; 37 : 403-406

[5] Avanoglu A, Ergun O, Mutaf O. Management of instrumental perforations of the esophagus occurring during treatment of corrosive strictures. *J Pediatr Surg* 1998 ; 33 : 1393-1395

[6] Bacon BR, Camara DS, Duffy MC. Severe ulceration and delayed perforation of the esophagus after endoscopic variceal sclerotherapy. *Gastrointest Endosc* 1987 ; 33 : 305-311

[7] Bardaxoglou E, Campion JP, Landen S, Manganas D, Siriser F, Chareton B et al. Esophageal perforation: primary suture repair reinforced with absorbable mesh and fibrin glue. *Br J Surg* 1994 ; 81 : 399

[8] Bardini R, Bonavina L, Pavanello M, Asolati M, Peracchia A. Temporary double exclusion of the perforated esophageus using absorbable staples. *Ann Thorac Surg* 1992 ; 54 : 1165-1167

[9] Bautista A, Varela R, Villanueva A, Estevez E, Tojo R, Cadranel S. Motor function of the œsophagus after caustic burn. *Eur J Pediatr Surg* 1996 ; 6 : 204-20

[10] Beasley SW, Catto-Smith AG, Davidson P. How to avoid complications during percutaneous endoscopic gastrostomy. *J Pediatr Surg* 1995 ; 30 : 671-673

[11] Berrocal T, Torres I, Gutiérrez J, Prieto C, Del Hoyo ML, Lamas M. Congenital anomalies of the upper gastro-intestinal tract. *Radiographics* 1999 ; 19 : 855-872

[12] Bladergroen MR, Lowe JE, Postlethwait RW. Diagnosis and recommended management of esophageal perforation and rupture. *Ann Thorac Surg* 1986 ; 42 : 235-239

[13] Bremer JL. Diverticula and duplications of the intestinal tract. *Arch Pathol* 1944 ; 38 : 132-140

[14] Broto J, Asensio M, Jorro CS, Marhuenda C, Vernet JM, Acosta D et al. Conservative treatment of caustic esophageal injuries in children: 20 years of experience. *Pediatr Surg Int* 1999 ; 15 : 323-325

[15] Brouwers MA, Veldhuis EF, Zimmerman KW. Fracture of the thoracic spine with paralysis and esophageal perforation. *Eur Spine J* 1997 ; 6 : 211-213

[16] De Jong AL, MacDonald R, Ein S, Forte V, Turner A. Corrosive esophagitis in children: a 30-year review. *Int J Pediatr Otorhinolaryngol* 2001 ; 57 : 203-211

[17] Devine ST, Rosenberg HK, Kumar LS, Bhandari V. Esophageal perforation in the premature newborn: case report and review of the literature. *Conn Med* 2002 ; 66 : 131-135

[18] Engum SA, Grosfeld JL, West KW, Rescorla FJ, Scherer LR. 3rd : Analysis of morbidity and mortality in 227 cases of œsophageal atresia and/or tracheœsophageal fistula over 2 decades. *Arch Surg* 1995 ; 130 : 502-508

[19] Engum SA, Grosfeld JL, West KW, Rescorla FJ, Scherer LR, Vaughan WG. Improved survival in children with esophageal perforation. *Arch Surg* 1996 ; 131 : 604-611

[20] Favara BE, Franciosi RA, Akers DR. Enteric duplications: 37 cases. A vascular theory of pathogenesis. *Am J Dis Child* 1971 ; 122 : 501-506

[21] Fonga-Djimi H, Leclerc F, Martinot A, Hue V, Fourier C, Deschildre A et al. Spondylodiscitis and mediastinitis after esophageal perforation owing to a swallowed radiolucent foreign body. *J Pediatr Surg* 1996 ; 31 : 698-700

[22] Gaissert HA, Breuer CK, Weissburg A, Mermel L. Surgical management of necrotizing Candida esophagitis. *Ann Thorac Surg* 1999 ; 67 : 231-233

[23] Ganga-Zandzou PS, Devulder C, Michaud L, Ategbo S, Gottrand F, Debeugny P et al. Long-term follow-up of children with esophageal caustic stenosis. *Arch Pediatr* 1998 ; 5 : 610-616

[24] Genc A, Mutaf O. Esophageal motility changes in acute and late periods of caustic esophageal burns and their relation to prognosis in children. *J Pediatr Surg* 2002 ; 37 : 1526-1528

[25] Genty E, Attal P, Nicollas R, Roger G, Triglia JM, Garabédian EN et al. Congenital tracheœsophageal fistula without esophageal atresia. *Int J Pediatr Otorhinolaryngol* 1999 ; 48 : 231-238

[26] Gershman G, Ament ME, Vargas J. Frequency and medical management of œsophageal perforation after pneumatic dilatation in achalasia. *J Pediatr Gastroenterol Nut* 1997 ; 25 : 548-553

[27] Gorman RL, Khin-Maung-Gyi MT, Klein-Schwartz W, Oderda GM, Benson B, Litovitz T et al. Initial symptoms as predictors of œsophageal injury in alkaline corrosive ingestions. *Am J Emerg Med* 1992 ; 10 : 189-194

[28] Gray SW, Skandalakis JE. The esophagus. In : Embryology for surgeons. Philadelphia : WB Saunders, 1972 : 63-100

[29] Günsar C, Sencan A, Karaca I, Mir E. Isolated esophageal atresia with spontaneous recanalization: case report. *J Pediatr Surg* 2002 ; 37 : 1210-1212

[30] Han SY, McElvein RB, Aldrete JS, Tishler JM. Perforation of the œsophagus: correlation and cause with plain film findings. *AJR Am J Roentgenol* 1985 ; 145 : 537-540

[31] Howell JM, Dalsey WC, Hartsell FW, Butzin CA. Steroids for treatment of corrosive esophageal injury: a statistical analysis of past studies. *Am J Emerg Med* 1992 ; 10 : 421-425

[32] Ipek T, Eyuboglu E. Laparoscopic resection of an esophageal epinephric diverticulum. *Acta Chir Belg* 2002 ; 102 : 270-273

[33] Janik JS, Bailey WC, Burrington JD. Occult coin perforation of the esophagus. *J Pediatr Surg* 1986 ; 21 : 794-797

[34] Johnson AM, Rodgers BM, Alford B, Minor GR, Shaw A. Esophageal atresia with double fistula: the missed anomaly. *Ann Thorac Surg* 1984 ; 38 : 195-200

[35] Jones WG, Ginsberg RJ. Esophageal perforation: a continuing challenge. *Ann Thorac Surg* 1992 ; 53 : 534-543

[36] Karnak I, Tanyel FC, Buyukpamukcu N, Hicsonmez A. Esophageal perforations encountered during the dilation of caustic esophageal strictures. *J Cardiovasc Surg* 1998 ; 39 : 373-377

[37] Kennedy AP, Cameron BH, McGill CW. Colon patch esophagoplasty for caustic esophageal stricture. *J Pediatr Surg* 1995 ; 30 : 1242-1245

[38] Kerschner JE, Beste DJ, Conley SF, Kenna MA, Lee D. Mediastinitis associated with foreign body erosion of the esophagus in children. *Int J Pediatr Otorhinolaryngol* 2001 ; 59 : 89-97

[39] Kluth D, Steding G, Seidl W. The embryology of foregut malformations. *J Pediatr Surg* 1987 ; 22 : 389-393

[40] Kouchi K, Yoshida H, Matsunaga T, Ohtsuka Y, Nagatake E, Satoh Y et al. Endosonographic evaluation in two children with esophageal stenosis. *J Pediatr Surg* 2002 ; 37 : 934-936

[41] Laugel V, Beladdale J, Escande B, Simeoni U. L'ingestion accidentelle de pile-bouton. *Arch Pédiatr* 1999 ; 6 : 1231-1235

[42] Mathisen DJ, Grillo HC, Wain JC, Hilgenberg AD. Management of acquired non malignant tracheoœsophageal fistula. *Ann Thorac Surg* 1991 ; 52 : 759-765

[43] Mekki M, Belghith M, Krichene I, Chelly S, Golli M, Zakhama A et al. Duplication œsophagienne chez l'enfant. À propos de sept cas. *Arch Pédiatr* 2001 ; 8 : 55-61

[44] Meyerovitch J, BenAmi T, Rozenman J, Barzilay Z. Pneumatic rupture of the œsophagus caused by carbonated drinks. *Pediatr Radiol* 1988 ; 18 : 468-470

[45] Millar AJ, Numanoglu A, Mann M, Marven S, Rode H. Detection of caustic œsophageal injury with technitium 99m-labelled sucralfate. *J Pediatr Surg* 2001 ; 36 : 262-265

[46] Milsom J, Unger S, Alford BA, Rodgers BM. Triplication of the œsophagus with gastric duplication. *Surgery* 1985 ; 98 : 121-125

[47] Morzaria S, Walton JM, McMillan A. Inflicted esophageal perforation. *J Pediatr Surg* 1998 ; 33 : 871-873

[48] Muhiudeen-Russell IA, Miller-Hanse WC, Silverman NH. Unrecognized esophageal perforation in a neonate during transœsophageal echocardiography. *J Am Soc echocardiogr* 2001 ; 14 : 747-749

[49] Mutaf O. Treatment of corrosive esophageal strictures by long-term stenting. *J Pediatr Surg* 1996 ; 31 : 681-685

[50] Mutaf O, Genc A, Herek O, Demircan M, Ozcan C, Arikan A. Gastrœsophageal reflux: a determinant in the outcome of caustic esophageal burns. *J Pediatr Surg* 1996 ; 31 : 1494-1495

[51] Mutter D, Evrard S, Hemar P, Keller P, Schmidt C, Marescaux J. Boerhaave syndrome or spontaneous rupture of the esophagus. *J Chir* 1993 ; 130 : 231-236

[52] Nagi B, Lal A, Kochhar R, Bhasin DK, Thapa BR, Singh K. Perforations and fistulae in gastrointestinal tuberculosis. *Acta Radiol* 2002 ; 43 : 501-506

[53] Okada T, Ohnuma N, Tanabe M, Iwai J, Yoshida H, Kuroda H. Effective endless-loop bougienage through the oral cavity and esophagus to the gastrostomy in corrosive esophageal strictures in children. *Pediatr Surg Int* 1998 ; 13 : 480-486

[54] Öscan C, Çelik A, Erdener A. A new variant of esophageal atresia associated with esophageal heterotopic pancreas. *J Pediatr Surg* 2002 ; 37 : 116-118

[55] Panieri E, Millar AJ, Rode H, Brown RA, Cywes S. Iatrogenic esophageal perforation in children: patterns of injury, presentation, management and outcome. *J Pediatr Surg* 1996 ; 31 : 890-895

[56] Panieri E, Rode H, Millar AJ, Brown RA, Cywes S. Esophageal replacement in the management of corrosive strictures: when is surgery indicated? *Pediatr Surg Int* 1998 ; 13 : 336-340

[57] Paramesh V, Rumisek JD, Chang FC. Spontaneous recanalisation of the esophagus after exclusion using nonabsorbable staple. *Ann Thorac Surg* 1995 ; 59 : 1214-1216

[58] Payne DK, Anderson WM, Romero MD, Wissing DR, Fowler M. Tracheo-esophageal fistula formation in intubated patients. *Chest* 1990 ; 98 : 161-164

[59] Pimpalwar A, Narasimhan KL, Choudhary SK, Rao KL. Iatrogenic œsophageal perforation during devascularisation procedure managed with Thal wrap. *Indian J Gastroenterol* 2000 ; 19 : 39

[60] Richardson JD, Tobin GR. Closure of esophageal defects with muscle flaps. *Arch Surg* 1994 ; 129 : 541-548

[61] Saabye J, Nielsen HO, Andersen K. Long-term observation following perforation and rupture of the esophagus. *Scand J Thorac Surg* 1988 ; 22 : 79-80

[62] Sapin E, Gumpert L, Bonnard A, Carricaburu E, Sava E, Contencin P et al. Iatrogenic pharyngœsophageal perforation in premature infants. *Eur J Pediatr Surg* 2000 ; 10 : 83-87

[63] Sartorelli KH, McBride WJ, Vane DW. Perforation of the intrathoracic esophagus from blunt trauma in a child: case report and review of the literature. *J Pediatr Surg* 1999 ; 34 : 495-497

[64] Schauer PR, Meyers WC, Eubanks S, Norem RF, Franklin M, Pappas TN. Mechanism of gastric and esophageal perforations during laparoscopic Nissen fundoplication. *Ann Surg* 1996 ; 223 : 43-52

[65] Shorter NA, Mooney DP, Vaccaro TJ, Sargent SK. Hydrostatic balloon dilatation of congenital esophageal stenosis associated with esophageal atresia. *J Pediatr Surg* 2000 ; 35 : 1742-1745

[66] Strohm PC, Muller CA, Jonas J, Bahr R. Esophageal perforation. Etiology, diagnosis, therapy. *Chirurg* 2002 ; 73 : 217-222

[67] Takamizawa S, Tsugawa C, Mouri N, Satoh S, Kanegawa K, Nishijima E et al. Congenital esophageal stenosis: therapeutic strategy based on etiology. *J Pediatr Surg* 2002 ; 37 : 197-201

[68] Tobin GR, Netscher DT, Williams GD, Richardson JD, Flint LM Jr, Sharp JB Jr et al. Epithelial lining methods in œsophagal repair: a comparative study using pedicle flaps in cats. *Surgery* 1985 ; 98 : 158-165

[69] Tsai JY, Berkery L, Wesson DE, Redo F, Spigland NA. Esophageal atresia and tracheœsophageal fistula: surgical experience over two decades. *Ann Thorac Surg* 1997 ; 64 : 778-784

[70] Tseng YL, Wu MH, Lin MY, Lai WW. Outcome of acid ingestion-related aspiration pneumonia. *Eur J Cardiothorac Surg* 2002 ; 21 : 638-643

[71] Turan C, Ozkan U, Ozokutan BH, Ozdemir M, Okur H, Kucukaydin M. Corrosive injuries of the esophagus in newborns. *Pediatr Surg Int* 2000 ; 16 : 483-484

[72] Ulman I, Mutaf O. A critique of systemic steroids in the management of caustic esophageal burns in children. *Eur J Pediatr Surg* 1998 ; 8 : 71-74

[73] Usui N, Kamata S, Kawahara H, Sawai T, Nakajima K, Soh H et al. Usefulness of endoscopic ultrasonography in the diagnosis of congenital esophageal stenosis. *J Pediatr Surg* 2002 ; 37 : 1744-1746

[74] Vasudevan SA, Kerendi F, Lee H, Ricketts RR. Management of congenital esophageal stenosis. *J Pediatr Surg* 2002 ; 37 : 1024-1026

[75] Virgilis D, Weinberger JM, Fisher D, Goldberg S, Picard E, Kerem E. Vocal cord paralysis secondary to impacted foreign bodies in young children. *Pediatrics* 2001 ; 107 : E101

[76] Weber TR. Esophageal rupture and perforation. In : Welch KJ, Randolph JG, Ravitch MM eds. Pediatric surgery. Chicago : Year Book Medical Publishers, 1986 : 725-728

[77] White CS, Templeton PA, Attar S. Esophagal perforation: CT findings. *AJR Am J Roentgenol* 1993 ; 160 : 767-770

[78] Wychulis AR, Fontana RS, Payne WS. Instrumental perforation of the œsophagus. *Chest* 1969 ; 55 : 184-189